VALUTAZIONE DELL'EFFICACIA DELL'ASSOCIAZIONE IBAFLOXACIN-METRONIDAZOLO NELLA TERAPIA DELLA LEISHMANIOSI CANINA: STUDIO PRELIMINARE

EVALUATION OF EFFICACY OF IBAFLOXACIN COMBINATED WITH METRONIDAZOLE IN THE THERAPY OF CANINE LEISHMANIOSIS: PRELIMINARY STUDY

Marco BIZZETI [(1)], Gaetano ARITI [(2)], Francesca MANCIANTI [(3)], Alberto FRANCESCHI [(4)], Micaela SGORBINI [(4)]

RIASSUNTO

Nello studio è stata valutata l'efficacia dell'associazione ibafloxacin-metronidazolo nei confronti di *Leishmania infantum*. Sono stati trattati sei cani con almeno un segno clinico riferibile all'infezione e che avevano presentato effetti collaterali in seguito all'impiego di Antimoniato di N-metilglucamina o una presunta resistenza al farmaco.

Gli animali sono stati sottoposti a trattamento per trenta giorni con ibafloxacin alla dose di 20 mg/kg/die e metronidazolo alla dose di 25mg/kg/die per via orale. Il follow up ha previsto un esame clinico, esami di laboratorio ed esami parassitologici. Al giorno 0 gli esami parassitologici erano positivi in tutti i cani esaminati. Al giorno 120 la remissione dei sintomi è avvenuta nella totalità dei casi, ed i parametri di laboratorio si sono normalizzati nella maggior parte dei soggetti. I titoli IFAT sono diminuiti significativamente, senza arrivare però ad una negativizzazione completa. La PCR si è negativizzata sul sangue in 4 cani e in 3 di questi anche su linfonodo. Non si sono presentate recidive fino a 90 giorni post-terapia. Non è stato riscontrato nessun tipo di effetto collaterale nei soggetti trattati. L'uso di questa terapia può essere quindi indicato sia in soggetti con alterazioni della funzionalità epatica e renale, che non potrebbero sostenere una trattamento con antimoniali, sia come trattamento alternativo nei soggetti che presentano resistenza agli antimoniali. L'utilizzo di ibafloxacin può amplificare l'effetto terapeutico di un trattamento specifico ad azione diretta contro *Leishmania infantum*, riducendo così i fenomeni di resistenza sempre più frequenti che si verificano con l'uso improprio degli antimoniali.

Parole chiave: leishmania, cane, terapia, ibafloxancin, metronidazolo.

[(1)] Dipartimento di Clinica Veterinaria, Direttore Prof. Francesco Camillo.
[(2)] Collaboratore esterno.
[(3)] Dipartimento di Patologia Animale, Profilassi ed Igiene degli Alimenti, Direttore Prof. Giovanni Braca.
[(4)] Titolare di Assegno di Ricerca.
Ricerca effettuata con fondi di Ateneo.
Si ringrazia il dott. Sergio Demi per le analisi di laboratorio.

SUMMARY

The efficacy of the association ibafloxacin–metronidazole against *Leishmania infantum* has been investigated. Six dogs with intolerance or resistance to meglumine antimoniate and with at least one clinical sign were treated. All the dogs received 20 mg/kg/die of ibafloxacin and 25mg/kg/die of metronidazole orally during a 30 days period.

Follow-up was carried out by clinical, haematological, biochemical, sierological and parasitological exams, and PCR was performed on blood samples and lymphnodes. At day 0, all the subjects scored positive. At day 120, the remission of clinical signs was noticed in all the animals and laboratory parameters regressed within the normal ranges. Antibody titres showed a significant decrease, but not a negativisation. PCR became negative on blood samples in 4/6 dogs, and on lymph nodes in 3/6 of those subjects. No relapses occurred 90 days after the end of therapy. No collateral effect in all the dogs treated. This therapy could be indicated both in dogs with liver or kidney disease that could not tolerate antimoniate therapy and for alternative treatment. Ibafloxacin has been proven to enhance the therapeutic effect of a specific treatment for *L. Infantum* affected dogs, thus to reduce the antimoniate resistence for inappropriate use.

Key words: Leishmaniasis, dog, therapy, ibafloxacin, metronidazole.

INTRODUZIONE

La leishmaniosi canina è una malattia molto diffusa sul territorio nazionale. Nell'ultimo decennio sono stati individuati nuovi focolai in zone fino a pochi anni fa considerate indenni, in particolar modo nel nord Italia (Capelli et al., 2004).

Punto cruciale del procedimento clinico nei confronti della malattia è la terapia; purtroppo la tendenza manifestatasi soprattutto negli ultimi anni è quella di una sempre maggiore difficoltà ad ottenere un successo terapeutico. Infatti, anche nei casi in cui la terapia tradizionale risulta ancora efficace, negli ultimi anni si è notato un incremento del tempo di remissione da 30-40 giorni nel 1999 a 45-60 giorni nel 2003 (Bianchini & d'Amico, 2005). È evidente che oggigiorno il problema per il veterinario pratico è quello di valutare un'alternativa terapeutica all'uso dei farmaci antimoniali che risulti efficace nei cani resistenti e nei soggetti che non tollerano l'uso di tali sostanze.

Il protocollo terapeutico di uso più comune in Italia e negli altri Paesi del bacino mediterraneo ove la leishmaniosi è endemica, prevede l'uso di N-metil-glucamina antimoniato in associazione ad allopurinolo o amminosidina, con dosaggi e periodi di somministrazione variabili (Baneth & Shaw, 2002).

Nell'ambito delle diverse terapie alternative, recentemente si è previsto l'uso di chinoloni associati al metronidazolo (Bianciardi et al., 2004). In molti studi è stata dimostrata l'efficacia, del chinolone enrofloxacina nei confronti di *Leishmania infantum*. Una importante azione di questo farmaco è quella di riuscire a penetrare nelle cellule parassitate con un meccanismo attivo di fagocitosi da parte dei macrofagi; l'ingresso della molecola nella cellula genera l'attivazione litica del fagosoma con distruzione del parassita (Raether et al., 1987; Furat & Péchere, 1991; Werbovetz et al., 1992; Croft & Hogg, 1988).

Alla luce di queste considerazioni si è voluto valutare l'efficacia dell'ibafloxacin, fluorochinolone di sintesi, in associazione con il metronidazolo. Il primo esplica la sua attività con l'inibizione della DNA girasi batterica (topoisomerasi 2), necessaria per la superspiralizzazione del DNA; importante ricordare, a tale proposito, che il fluorochinolone non inibisce la topoisomerasi dei mammiferi perché strutturalmente diversa (Coulet et al., 2002). Per quanto riguarda il metronidazolo è noto che inibisce l'involuzione del DNA batterico attraverso l'inibizione della topoisomerasi 4 (Bassetti, 2001) e che mostra azione sinergica con i fluorochinoloni (Boothe, 2000), sviluppando uno spiccato effetto immunomodulatore.

Lo studio è stato condotto allo scopo di stabilire l'efficacia in vivo di queste molecole e se l'associazione dei due farmaci possa essere una valida alternativa al trattamento con antimoniali.

MATERIALI E METODI

Sono stati presi in esame 6 cani naturalmente infetti da *Leishmania infantum* provenienti da diverse province della regione Toscana e con almeno un segno clinico riferibile all'infezione. I soggetti erano differenti per età, sesso e razza. Per questo studio sono stati selezionati soggetti che avevano presentato effetti collaterali nel corso della terapia con l'Antimoniato di N-metilglucamina e/o una presunta resistenza al trattamento, dimostrata da mancata riduzione del titolo anticorpale valutato con IFAT o nel caso in cui il proprietario desiderasse sperimentare una terapia più pratica (trattandosi della somministrazione di compresse in sostituzione a soluzioni iniettabili) e presumibilmente con effetti collaterali minori. Il giorno della prima visita è stato definito come T0.

A T0, gli animali sono stati sottoposti a:

- Esame obiettivo generale (EOG).
- Esame obiettivo particolare (EOP).
- Emogramma e formula leucocitaria su un campione di sangue raccolto in EDTA (Contaglobuli Hemacomp, SEAC, FI).
- Funzionalità epatica (ALT, AST, γGT, ALP, proteine totali (PT) su plasma eparinato (metodo cinetico ottimizzato secondo l'IFCC con LDH, SEAC, FI).
- Funzionalità renale: urea e creatinina su plasma eparinato (urea: metodo enzimatico-colorimetrico di Berthelot modificato, SEAC, FI; creatinina: metodo cinetico colorimetrico di Jaffé modificato, SEAC, FI).
- Esame delle urine (Aution stick, Micro Aution MA 4260, ARKRAY, USA).
- Elettroforesi delle proteine plasmatiche effettuata su siero mediante Microtech 648 R (INTERLAB, Roma).
- Esame microscopico del puntato linfonodale per la ricerca degli amastigoti.
- IFAT (*cut off*: valori superiori a >1/80).
- PCR effettuato su sangue e aspirato linfonodale. Il Dna è stato estratto con un kit commerciale (NucleoSpin©, macherey-nagel, Germania) impiegando i seguenti primer che amplificano un porzione del minicircolo di leishmania: Primer A, LKMA: 5'CGTTCTGCAAAATCGGAAAAATG3' Primer B,

LKMBr: 5'CGGCCCTATTTTACACCAC3'. È stato allestito un controllo interno utilizzando primer specifici per il gene codificante la proteina GAPDH come riportato in altro lavoro (Franceschi et al., 2007).

Criteri di inclusione: sono stati considerati idonei soggetti che presentavano i seguenti requisiti:

- IFAT: ›1:80;
- 1 o più sintomi di infezione;
- PCR sul sangue positiva.

Criteri di esclusione: sono stati scartati i soggetti:

- senza consenso informato del proprietario;
- in gravidanza o lattazione;
- in terapia di emergenza;
- positivi ad *Ehrichia canis* (IFAT ›1/100).

Gli animali inclusi nello studio sono stati sottoposti ad un trattamento continuativo per 30 giorni con ibafloxacin alla dose di 20mg/kg/SID per os e metronidazolo alla dose di 25mg/kg/SID per os. Ogni 30 gg per 3 volte (T30, T90, T120) è stato effettuato un *follow up,* monitorando i parametri fisici, ematologici, ematochimici e PCR esaminati a T0.

RISULTATI E DISCUSSIONE

I principali segni clinici rilevati a T0 sono stati abbattimento, dimagrimento, linfoadenomegalia, pallore delle mucose, lesioni cutanee (Tab. I).

Tab. I. Segni clinici nei cani presi in esame. *Clinical signs in dogs examinated.*

Cane *Dog*	Razza *Breed*	Età (anni) *Age (years)*	Sesso *Sex*	Segni clinici *Clinical sings*
1	Bracco tedesco *Kurzhaar*	8	M	DIM, LN,CUT
2	Meticcio *Mongrel*	7	F	DIM, LN
3	Meticcio *Mongrel*	3	M	DIM, CUT, MUC, ATM
4	P. maremmano *Maremma sheper*	1	M	DIM, LN, MUC, ONG
5	Pointer inglese *English Pointer*	1	M	DIM, LN
6	Schnauzer gigante *Riesenschnauzer*	10	M	DIM, LN, DIS

Legenda: DIM: dimagrimento, *weight loss*; CUT: lesioni cutanee, *skin lesions*; LN: linfoadenopatia, *lymphadenomegaly*; MUC: pallore delle mucose, *pale mucous*; ONG: onicogrifosi, *onychogryphosis*; EP: epistassi, *ephistaxis*; ATM: atrofia muscolare, *muscolar atrophy*; DIS: disidratazione, *dehydration.*

Le modificazioni ematologiche e/o ematochimiche maggiormente riscontrate a T0 sono state anemia, ipoalbuminemia, iperproteinemia e iperglobulinemia. Le modificazioni riscontrate nel presente studio a T0 sono paragonabili a quelle riscontrate da AA (Bianciardi et al., 2004).

La remissione dei sintomi è avvenuta nella totalità dei casi ed i parametri di laboratorio si sono normalizzati nella maggior parte dei soggetti (4/6, 66,7%) o almeno si sono avvicinati ai valori soglia (100%). L'EOG ha permesso di rilevare un miglioramento delle lesioni cutanee nei due soggetti colpiti, un miglioramento della linfoadenomegalia, soprattutto per quanto riguarda i linfonodi poplitei; le analisi delle urine sono risultate pressoché normali nel 66,7% dei soggetti (4/6). Analogamente a quelli che sono i risultati ottenuti da AA (Bianciardi et al. 2004), l'ematocrito è migliorato in tutti i casi clinici (6/6, 100%), e l'anemia è stata risolta in 4/6 (66,7%) (Figg. 1 e 2).

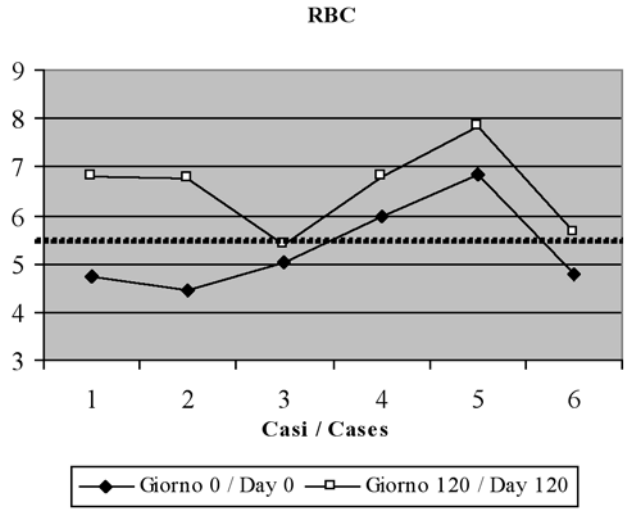

Fig. 1. Andamento dei globuli rossi nei cani trattati. *Trend of red cells in treated dogs.*

Il volume piastrinico medio (MPV) è aumentato in tutti i soggetti trattati, ed è rimasto tale anche dopo la terapia. Questo valore non era comunque accompagnato da macropiastrine e quindi non significativo dal punto di vista ematologico. I parametri di funzionalità renale ed epatica sono rimasti nella norma per tutta la durata della terapia in tutti i soggetti.

Un valore da prendere in considerazione per valutare un miglioramento clinico dell'animale è il dosaggio delle PT; in alcuni casi questo valore è diminuito, rientrando nel range di normalità (3/6, 50%). In un soggetto (16,7%) le PT all'inizio della terapia erano basse forse a causa del forte deperimento iniziale. In concomitanza alla diminuzione delle PT si è osservato un miglioramento del rapporto albumine/globuline (da 0,44 a 0,75).

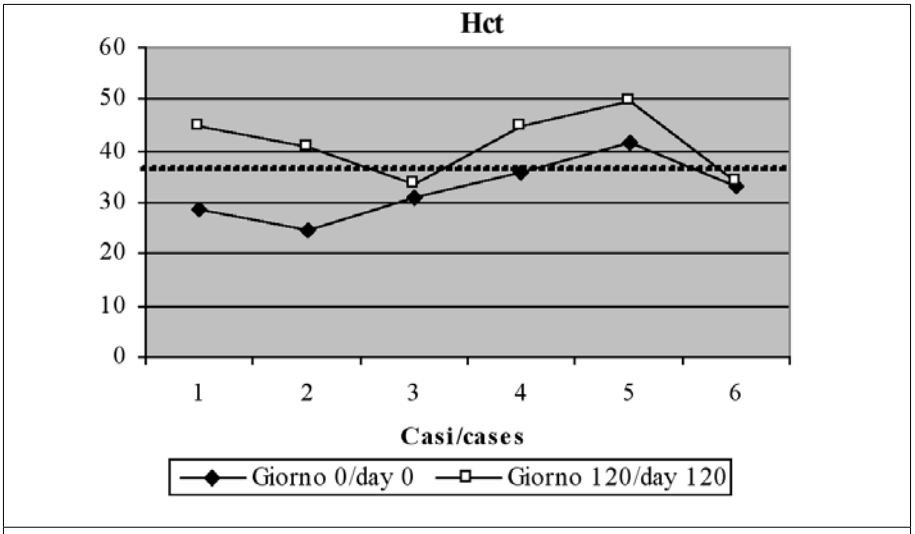

Fig. 2. Andamento dell'ematocrito nel tempo. *Trend of hemathocrit over time.*

L'elettroforesi delle proteine sieriche, pur essendo un test diagnostico aspecifico, ha rispecchiato l'andamento della malattia durante il *follow up*; l'aumento del valore dell'albumina insieme alla diminuzione di quello delle γ-globuline è stato indice di miglioramento sia clinico che dell'IFAT (Figg. 3 e 4).

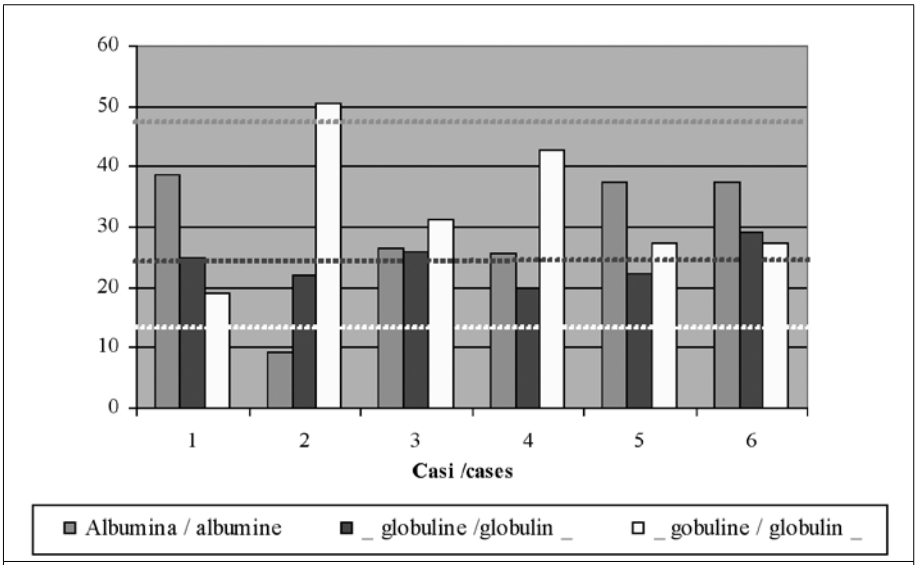

Fig. 3. Andamento delle frazioni elettroforetiche nei soggetti trattati: T0. *Trend of electrophoresis fractions in the treated subjects: T0.*

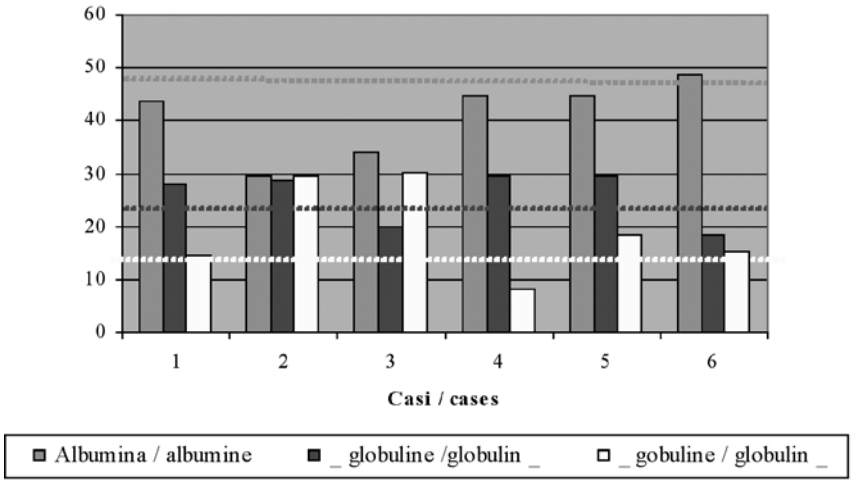

Fig. 4. Andamento delle frazioni elettroforetiche nei soggetti trattati: T60. *Trend of electrophoresis fractions in the treated subjects: T60.*

Le altre frazioni globuliniche sono variate in modo individuale e quindi sembrano essere di scarsa utilità per una loro valutazione della terapia.

Nella Tab. II sono riportati i risultati degli esami parassitologici su sangue (IFAT e PCR) e linfonodo (esame microscopico e PCR). A T0, i titoli IFAT sono risultati positivi in tutti i cani esaminati. A T120, il titolo IFAT è diminuito in 5/6 (83,3%) casi, senza però mai arrivare ad una negativizzazione completa.

Per quanto riguarda la PCR, in 4/6 (66,7%) casi è stata osservata la negativizzazione sul sangue, e 3 di questi soggetti (50%) sono risultati negativi anche su linfonodo. Durante il monitoraggio non è stato sempre possibile effettuare l'agoaspirato linfonodale per la mancata collaborazione da parte del proprietario.

Tab. II. Risultati esami parassitologici. *Result of parasitological exams.*

	Giorno 0 *day 0*			Giorno 30 *day 30*			Giorno 60 *day 60*			Giorno 120 *day120*		
Casi *cases*	IFAT	PCR S/Ln	Puntato LN	IFAT	PCR S/Ln	Puntato LN	IFAT	PCR S/Ln	Puntato LN	IFAT	PCR S/Ln	Puntato LN
1	1/640	+/+	pos	1/320	-/+	pos	NEG	-/-	neg	1/80	-/-	neg
2	1/320	+/+	n.e	1/160	+/+	pos	1/80	n.e	n.e	1/80	n.e	n.e
3	1/320	+/+	pos	1/320	+/+	pos	1/320	+/+	n.e	1/320	+/+	n.e
4	1/1280	+/+	n.e	1/320	-/+	n.e	1/80	-/+	n.e	1/80	-/-	neg
5	1/1280	+/+	+	1/640	-/+	+	1/320	-/+	+	1/80	-/-	-/-
6	1/1280	+/+	+	1/640	+/+	+	1/80	-/+	+	1/80	-/+	neg

Legenda: S: sangue, *blood*; Ln: linfonodo, *lymphonode*; n.e.: non effettuato, *not done.*

Degno di nota è il fatto che non si sono presentate recidive fino a T90, a differenza di quanto risulta in letteratura riguardo all'uso di enrofloxacina, dove metà dei casi recidivavano 60-90 giorni dopo il trattamento (Bianciardi et al., 2004). L'interpretazione di questo risultato potrebbe essere data dal fatto che l'indagine è stata svolta in Toscana, dove la leishmaniosi pur essendo endemica, ha comunque una prevalenza ed una incidenza nettamente inferiore alle regioni del Sud Italia, dove è stato effettuato lo studio sopra citato.

CONCLUSIONI

Dai dati ottenuti possiamo affermare che l'ibafloxacin in associazione al metronidazolo ha migliorato lo stato clinico dei soggetti affetti da leishmaniosi. In particolare, si sono riscontrati buoni risultati nei problemi cutanei e del tratto urinario, dovuti spesso a sovra-infezioni batteriche secondarie alla leishmaniosi.

Anche la diminuzione del volume dei linfonodi è stata rilevata nella totalità dei cani in esame; questo avvalora un effetto leishmanicida dell'associazione utilizzata.

Gli esami di laboratorio sono migliorati nella totalità dei casi clinici, a conferma di un miglioramento sintomatologico e quindi della qualità di vita del paziente.

Per quanto riguarda l'attività leishmanicida, i risultati sono soddisfacenti, infatti tre casi su sette sono risultati negativi alla PCR e all'esame microscopico; inoltre il titolo IFAT è sceso a 1/80; valore da considerare ottimo visto che i soggetti avevano un titolo alto prima di iniziare la terapia. Il *follow up* è stato breve (massimo 90 giorni post-terapia) e comunque in linea con gli altri studi effettuati e in più il numero dei soggetti presi in esame relativamente basso. Di notevole importanza è stato il fatto di non riscontrare nessun tipo di effetto collaterale nei soggetti trattati, come neppure segni di sofferenza epatica o renale nel metabolizzare i farmaci utilizzati. L'uso di questi due farmaci può essere quindi indicato in soggetti con gravi problemi di funzionalità epatica e renale, che non riuscirebbero quindi a sostenere una terapia con antimoniali. In questo modo infatti si ottiene un miglioramento del quadro sintomatologico del cane senza gravare sulla funzionalità d'organo. Da non trascurare il fatto che molti soggetti risultano resistenti alla terapia con antimoniali, anche nei casi in cui la terapia tradizionale risulta ancora efficace. Riteniamo infine che l'utilizzo di una terapia alternativa sia fondamentale per non favorire ulteriormente la resistenza farmacologia del parassita dovuta spesso ad un uso improprio degli antimoniali.

BIBLIOGRAFIA

BANETH G., SHAW S.E. (2002). Chemotherapy of canine leishmaniosis. Vet. Parasitol., 106(4): 315-324.

BASSETTI D. (2001). Chemioterapici antinfettivi e loro impiego razionale. Intermed, Milano, Italia.

BIANCHINI V., D'AMICO S. (2005). Resistenza di *Leishmania infantum* ai composti antimoniali e proposta di nuove strategie terapeutiche. Worldleish3, 3rd World Congress Leishmaniosis. 10-15 Aprile Terrasini (PA), Italia.

BIANCIARDI P., FASANELLA A., FOGLIA MANZILLO V., TROTTA T., PAGANO A., SORINO S., GRADONI L., OLIVA G. (2004). The efficacy of enrofloxacin, alone or combined with metronidazole, in the terapy of canine leishmaniasis. Parasitol. Res., 93: 486-492.

BOOTHE D.M. (2000). Combination antimicrobial therapy. Comp. Contin. Educ. Pract. Vet., Suppl., 22(3): 19-24.

CAPELLI G., BALZELLI R., FERROGLIO E., GENCHI C., GRADONI L., GRAMICCIA M., MAROLI M., MORTASINO M., PIETROBELLI M., ROSSI L., RUGGIERO M. (2004). Monitoring of canine leishmaniasis in northern Italy: an update from scientific network. Parassitologia, 46(1-2): 193-197.

COULET M., VAN BORSSUM WAALKES M., COX P., LOHUIS J. (2002). In vitro and in vivo pharmacodynamic properties of the fluoroquinolone ibafloxacin. J. Vet. Pharmacol. Ther., 25: 401-411.

CROFT S.L., HOGG J. (1988). Limited Activity of bacterial DNA topoisomerase II inhibitors against *Leishmania donovani* and *Tripanosoma cruzi* amastigotes in vitro. Trans. Rsoce. Trop. Med. Hyg., 82: 856.

FRANCESCHI A., COMPAGNONI F., MANCIANTI F. (2007). A simple duplex-PCR protocol for routine diagnosis and follow-up of canine leishmaniasis. Parassitologia, *in press.*

FURAT Y.X., PECHERE J.C. (1991). Newly Documented antimicrobial attivity of quinolones. Eur. J. Clin. Microbiol. Infect. Dis., 10: 249-254.

RAETHER W., SEIDANATH H., HOFMANN J. (1989). Potent antibatterial fluoroquinolones with marked attivity against *Leishmania donovani* in vivo. Parassitol. Res., 75: 412-413.

WERBOVETZ K.A., LEHNERTEK MAC DONALD T.L., PEARSON R.D. (1992). Citotoxicity of acridine compounds for Leishmania promastigotes in vitro. Antimicrob. Agents Chemother., 36: 495-497.