

FRATTURE PELVICHE NEL CANE E NEL GATTO: CLASSIFICAZIONE ED ESAME DI 591 CASI

PELVIC FRACTURES IN THE DOG AND CAT: CLASSIFICATION AND REVIEW OF 591 CASES

SIMONETTA CITI ⁽¹⁾, ELVANESSA CALERI ⁽²⁾, DANIELE DELLA SANTA ⁽²⁾

RIASSUNTO

In questo lavoro è presentato un sistema di classificazione delle fratture pelviche nei piccoli animali, con esame e discussione di 591 casi raccolti presso il Dipartimento di Clinica Veterinaria dell'Università di Pisa dall'anno 1996 all'anno 2006. Il sistema adottato si basa su una modificazione del sistema di classificazione AO/ASIF, utilizzato in medicina umana e in medicina veterinaria dei piccoli animali per la classificazione delle fratture delle ossa lunghe, e già utilizzato e modificato in studi precedenti. Anche nel nostro caso è stato utilizzato un sistema di classificazione basato su codici composti da numeri e lettere che indicano il sito anatomico, la localizzazione, l'implicazione o meno degli elementi di carico e la gravità della frattura pelvica. I casi sono stati valutati in base ad esami radiologici eseguiti nelle due proiezioni standard, LL e VD, prendendo in considerazione solo i radiogrammi di buona e ottima qualità. Lo scopo di questo studio è stato quello di elaborare un metodo di classificazione che ci ha permesso di poter osservare 221 tipi di fratture pelviche diverse, in parte prese in considerazione singolarmente ed in parte associate fra di loro, applicando 113 combinazioni diverse di siti di frattura. Le fratture pelviche riscontrate più frequentemente sono risultate essere quelle a livello del corpo dell'ileo con 157 casi su 591 (26,56%), considerando sia le fratture del corpo dell'ileo semplici che quelle associate a fratture in siti diversi o a lussazione sacro-iliaca, seguite da quelle acetabolari con 135 casi su 591 (22,84%). La combinazione di fratture che è stata osservata più comunemente è quella della frattura del corpo dell'ileo accompagnata dalla frattura della tavola dell'ischio e dell'osso del pube con 40 casi su 69 (57,97%), che presentavano fratture pelviche in siti diversi combinate fra loro.

Parole chiave: frattura, pelvi, classificazione, cane, gatto

SUMMARY

In this article a classification system for pelvic fractures of small animals is presented, based on the analysis of 591 cases observed at the Department of Veterinary Clinic, University of Pisa, from 1996 to 2006. System adopted is a modification of AO/ASIF system, used in human and veterinary medicine to classify long bones fractures, and adopted in other studies successive to our study. The adopted method is based on alphanumeric codes indicating anatomic region, site, involvement of weight-bearing elements and severity of fracture. Cases

⁽¹⁾ Dipartimento di Clinica Veterinaria, Direttore Prof. Francesco Camillo.

⁽²⁾ Collaboratore esterno.

have been evaluated by standard two-projection radiological examinations LL e VD, including only good and excellent quality radiograms. This detailed classification system enabled us to observe 221 kinds of different pelvic fractures, some observed separately, others in combination, applying 113 associations of different fracture sites. Iliac body simple or together with fractures in different sites or with sacroiliac luxation and, in the second place, acetabulum showed the highest prevalence, respectively 157 cases on 591 (26,56%), and 135 cases on 591 (22,84%). The most frequent fractures combination was ilium body together with ischium body and pubic bone con 40 cases on 69 (57,97%).

Key-words: fractures, pelvis, classification, dog, cat.

INTRODUZIONE

Le fratture pelviche rappresentano un evento abbastanza frequente nella clinica dei piccoli animali. Nel gatto rappresentano circa il 20-22% delle fratture rilevate (Bookbinder & Flanders, 1992), seconde solo alle fratture di femore che rappresentano circa il 33-38% delle fratture dello scheletro appendicolare (Bookbinder & Flanders, 1992).

In uno studio su 123 cani con fratture pelviche, l'età di maggiore incidenza è risultata essere quella compresa fra i 2 e i 3 anni, con una prevalenza di femmine rispetto ai maschi; le razze più colpite risultano essere i Jack Russel Terrier e i meticci (Denny, 1978). Studi retrospettivi sui gatti invece, hanno rivelato che l'età di maggiore incidenza risulta essere quella compresa fra i 15 ed i 17 mesi (Kolata, 1974; Bennet, 1975), e che sono colpiti più i maschi rispetto alle femmine (Bookbinder & Flanders, 1992; Bennet, 1975; Hill, 1977). Le cause più comuni di fratture pelviche sono dovute ad incidenti stradali o soprattutto nel gatto a cadute da grandi altezze (Lanz, 2002; Denny, 1978; Drapè et al., 2000).

I sistemi di classificazione delle fratture pelviche utilizzati in medicina veterinaria sono stati molteplici, soprattutto in base allo scopo per cui venivano utilizzati e ai mezzi diagnostici a disposizione. Potevano essere basati sul sito di frattura, sull'analisi eziopatogenetica, sulla base delle tecniche chirurgiche e di stabilizzazione o sul danneggiamento dei tessuti molli in seguito a fratture pelviche (Bookbinder & Flanders, 1992; Denny, 1978; Anderson & Coughlan, 1997; Betts, 1993; Isler & Ganz, 1996).

Studi effettuati in medicina umana (Peltier, 1965; Peltier, 1980) ed in medicina veterinaria (Bookbinder & Flanders, 1992; DeCamp & Braden 1985) e risultati presentati sulla base di classificazioni già esistenti (Isler & Ganz, 1996; Letournel, 1980), suggerivano l'esistenza di fattori che giocano un ruolo chiave per la determinazione della prognosi e della terapia del paziente con fratture pelviche; questi fattori venivano individuati nel coinvolgimento acetabolare e degli elementi di carico, e nella stabilità delle strutture definite "archi portanti", che includono l'articolazione sacro-iliaca, il corpo dell'ileo e l'acetabolo.

Si è dovuto attendere fino al 2000 per una classificazione che tenesse conto di tutte le principali variabili e che uniformasse tutte le precedenti.

Deve la sua origine ad un sistema di classificazione creato dal gruppo AO/ASIF per le fratture delle ossa lunghe nell'uomo, i cui principi sono stati applicati anche ai piccoli animali da Unger et al. nel 1990, la cui classificazione si basava su un codice alfanumerico; questo metodo è stato poi ripreso da Miller et al. nel 1998, che accluse delle illustrazioni che permettevano un'immediata e più facile visualizzazione.

Messmer e Montavon nel 2004 hanno utilizzato questo sistema di classificazione estendendolo alla classificazione delle fratture pelviche nei piccoli animali, accludendovi non solo schemi di lettura, ma anche un glossario dei termini utilizzati.

Sulla base di una modificazione di quest'ultimo sistema è stata da noi eseguita una revisione delle fratture pelviche di cani e gatti pervenuti alla Facoltà di Veterinaria di Pisa, nel periodo 1996-2006.

MATERIALI E METODI

Abbiamo valutato retrospettivamente casi di fratture pelviche, in cani e gatti, pervenuti al nostro Dipartimento; sono stati inclusi solo studi radiografici di qualità buona o ottima, nella proiezione ventro-dorsale standard o accompagnata dalla proiezione latero-laterale in cui fosse presente almeno una frattura pelvica.

Sono state escluse dallo studio le fratture del sacro e l'avulsione del margine acetabolare dorsale a seguito di lussazione di femore; mentre sono state incluse le lussazioni sacro-iliache, le fratture del pube, dell'ileo, dell'ischio, dell'acetabolo e la diastasi della sinfisi ischio-pubica; abbiamo così analizzato un totale di 591 casi di fratture pelviche.

I lati destro e sinistro non sono stati presi in considerazione nei nostri codici, ma le fratture sono state classificate in unilaterali, bilaterali, ipsilaterali o controlaterali. Sono state prese anche in considerazione le variabili "semplice", "multipla" o "scheggiata".

In base alla classificazione AO/ASIF, ripresa da Messmer e Montavon (2004), ogni frattura è stata classificata con tre cifre:

La prima cifra del codice rappresenta la sede anatomica della frattura; nel nostro caso la sede è la pelvi ed è indicata con il numero 6.

La seconda cifra caratterizza la localizzazione della frattura, in relazione agli elementi di carico (articolazione sacro-iliaca, corpo dell'ileo e acetabolo). Questa è rappresentata da numeri 1, 2, 3, dove al numero più alto corrisponde una frattura che, dal punto di vista della localizzazione, è considerata potenzialmente più grave:

- 61 senza interessamento degli elementi di carico
- 62 con coinvolgimento unilaterale degli elementi di carico
- 63 con coinvolgimento bilaterale degli elementi di carico

La terza cifra caratterizza la localizzazione principale (di maggiore gravità), sulla base di considerazioni di tipo prognostico e terapeutico. Questa è rappresentata da tre lettere A, B, C, che vengono impiegate in base alla gravità della frattura:

- 61A frattura del margine pelvico
- 61B frattura del pavimento pelvico
- 61Bx frattura dei rami del pube

- 61C frattura del corpo dell'ischio
- 62A lussazione sacro-iliaca unilaterale
- 62B frattura del corpo dell'ileo unilaterale
- 62C frattura dell'acetabolo unilaterale

In caso di coinvolgimento bilaterale degli elementi di carico (63), in base al sito della frattura principale, il criterio di classificazione è il seguente:

63A Lussazione sacro-iliaca bilaterale: la frattura principale è quella che presenta lussazione con il maggior grado di dislocazione sagittale o, se ugualmente dislocate, sarà considerata principale quella dal lato lussato con il maggior numero di fratture sullo stesso lato su siti che non rappresentano elementi di carico.

63B Coinvolgimento bilaterale degli elementi di carico o frattura bilaterale del corpo dell'ileo: la frattura principale è rappresentata dalla frattura dell'ileo con il maggior grado di complessità, o quando ugualmente complesse, dalla fratture con il più alto grado di fratture e/o lussazioni sullo stesso lato.

63C Coinvolgimento bilaterale degli elementi di carico, incluse fratture dell'acetabolo unilaterali o bilaterali: la frattura principale è rappresentata dalla frattura dell'acetabolo con il maggior grado di complessità o, quando ugualmente complesse, da quelle con il maggior grado di fratture e/o lussazioni sullo stesso lato.

Ognuna delle lettere viene poi seguita da una quarta cifra, che permette una descrizione più accurata della porzione coinvolta e ognuna a sua volta da altri tre numeri (1, 2, 3), che indicano la gravità della lesione stessa. Così ad esempio, se 61C rappresenta la frattura del corpo dell'ischio, sarà 61C1 se è coinvolta la porzione caudale dell'ischio, 61C2 se la porzione craniale e 61C3 se presente bilateralmente; 61C1.1, se sarà la sola lesione presente o 61C1.2 e 61C1.3 se presenti fratture di gravità sempre maggiori o interessamento degli elementi di carico più o meno grave. In questo modo ogni frattura può venire espressa con più cifre, fino ad un massimo di sette, rendendo possibile un numero molto elevato di combinazioni.

Terminologia utilizzata:

Frattura semplice: si intende l'interruzione completa della continuità dell'osso, con la formazione di 2 frammenti principali.

Frattura multipla: si intende la presenza di più fratture poste in siti diversi.

Frattura scheggiata: si intende l'interruzione totale della continuità dell'osso, con formazione di 3 (o più) frammenti ossei di uguale o diversa grandezza, completamente separati dalla pelvi. Una frattura dell'acetabolo scheggiata con 3 frammenti si presenta con due linee di frattura a livello della cavità acetabolare che crea un distinto frammento mediale completamente separato dagli altri frammenti. Questi tre frammenti di frattura spesso formano una Y, ma le linee di frattura possono essere anche parallele in direzione dorsoventrale.

Arco di carico: si intende il complesso formato dall'articolazione sacro-iliaca, dal corpo dell'ileo, e dall'acetabolo di una emipelvi.

Elementi di carico: si intendono l'articolazione sacro-iliaca, il corpo dell'ileo e l'acetabolo di entrambe le emipelvi.

Fratture del margine pelvico: si intendono fratture dell'ala dell'ileo, del pettine del pube e della tuberosità ischiatica.

Fratture del pavimento pelvico: si intende una singola frattura o una combinazione

di fratture della tavola dell'ischio, dei rami dell'ischio, dell'osso pelvico, escluso il pettine e la separazione della sinfisi, con connessione degli archi di carico intatti o meno.

Frattura dei rami dell'osso del pube: si intende la frattura del ramo craniale o caudale, bilaterale o unilaterale dell'osso del pube.

Frattura del corpo dell'ileo: si intende una frattura dell'ileo che porta ad un'interruzione completa dell'arco di carico.

Frattura dell'ala dell'ileo: si intende una frattura dell'ileo craniale all'articolazione sacro-iliaca in cui rimane intatto l'arco di carico.

Frattura del corpo dell'ischio: nella nostra classificazione si prende in considerazione la frattura della metà craniale o caudale del corpo dell'ischio, quando la linea di frattura si trova rispettivamente nel centro della parte craniale o nel centro di quella caudale del corpo dell'ischio.

Frattura della tuberosità ischiatica: può presentare una dislocazione "minore" se su una radiografia standard il punto di frattura è più piccolo del diametro maggiore del frammento osseo stesso; quando il punto di frattura è più grande la dislocazione è considerata "maggiore".

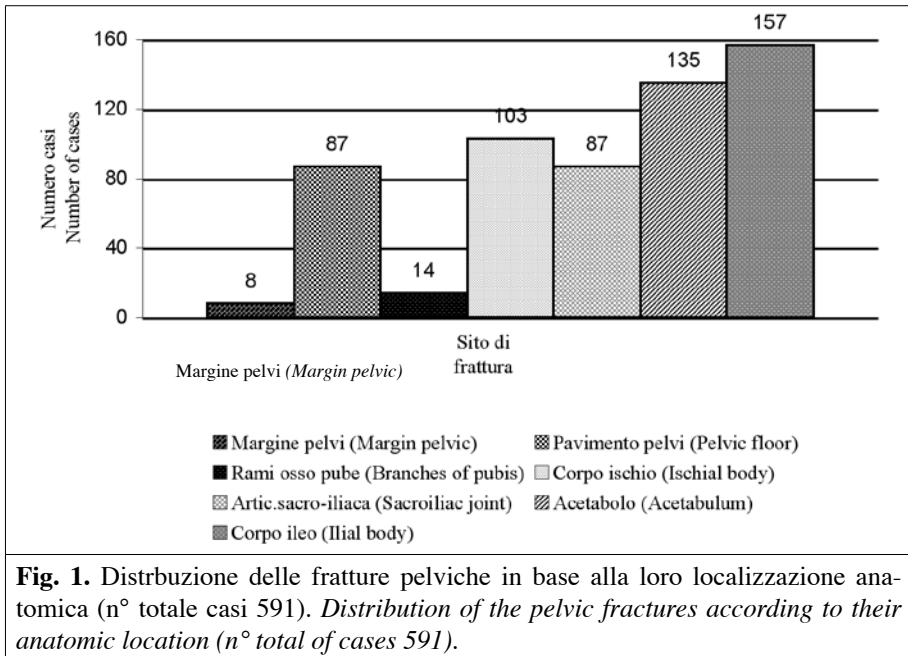
Lussazione sacro-iliaca: tutte le lussazioni, incluse quelle con dislocazione della parte articolare dell'ileo con un ampliamento dello spazio articolare e dislocazione di tipo rotazionale, possono essere classificate in base al grado di dislocazione sagittale. Il grado di dislocazione sagittale si valuta su radiografie eseguite in proiezione VD ed è basato sull'ampiezza dell'articolazione sacro-iliaca rispetto alla normale ampiezza dell'articolazione prima della lussazione. Questo segmento è limitato da due linee trasverse che passano tra il bordo craniale e caudale dell'area di contatto diretto fra il sacro e l'ileo. Nella dislocazione sagittale si ha uno spostamento della parte articolare dell'ileo senza spostamenti del sacro.

RISULTATI

Nello studio sono stati inclusi 591 casi. Sui 591 casi sono stati riscontrati 8 casi (1,36%) di frattura del margine pelvico, 87 casi (14,72%) di frattura del pavimento pelvico, 14 casi (2,37%) di frattura dei rami dell'osso del pube, 103 casi (17,43%) di frattura del corpo dell'ischio, 87 casi (14,72%) di alterazioni dell'articolazione sacro-iliaca, 135 casi (22,84%) di fratture a livello dell'acetabolo e 157 casi (26,56%) di fratture a livello del corpo dell'ileo. I dati riguardanti le fratture pelviche, classificate in base al sito anatomico di frattura, sono riassunti nella Fig. 1.

Le fratture semplici sono rappresentate da 333 casi su 591 (56,34%), di cui 266 casi su 333 (79,88%) multiple. Quelle scheggiose sono state riscontrate in 258 casi su 591 (43,65%), di cui 141 casi con 3 o più di 3 frammenti: 41 casi (29,00%) con 3 frammenti e 100 casi (71,00%) con più di 3 frammenti. Il coinvolgimento degli elementi di carico è stato riscontrato in 379 casi su 591 (64,13%), di cui 139 casi su 379 (36,68%) unilaterali e 240 casi su 379 (63,32%) bilaterali.

Riguardo alle alterazioni a livello dell'articolazione sacro-iliaca, degli 87 casi riscontrati, 17 casi (19,54%) sono stati accompagnati da fratture semplici; fra le fratture semplici 8 casi su 17 (47,00%) hanno presentato frattura controlaterale del corpo



dell'ischio e 9 casi su 17 (53,00%) frattura ipsilaterale. Alterazioni dell'articolazione sacro-iliaca associate a fratture multiple sono state riscontrate in 50 casi su 87 (57,47%) e 31 casi su 87 (35,63%) hanno presentato alterazioni dell'articolazione sacro-iliaca con interessamento di entrambi gli archi di carico.

Il metodo di classificazione che abbiamo applicato in questo studio ci ha permesso di poter osservare 221 tipi di fratture pelviche diverse, in parte prese in considerazione singolarmente ed in parte associate fra di loro, applicando 113 combinazioni di siti di frattura diverse. Per una più facile comprensione del nostro metodo di classificazione si rimanda alle tabelle I-III a calce del testo.

DISCUSSIONE

Dei 591 casi presi in considerazione, le fratture pelviche semplici sono risultate essere le più frequenti; nonostante questo, molte sono state le fratture scheggiose riscontrate, soprattutto quelle con più di 3 frammenti ossei, che rappresentano il 70,92% di tutte le fratture scheggiose. Fra i 50 casi di fratture multiple, almeno 34 casi (12,78%) hanno presentato fratture scheggiose in almeno un sito di frattura. Come evidenziato nella Figura 1, le fratture che sono risultate più frequenti nel nostro studio sono state quelle del corpo dell'ileo, seguite dalle fratture acetabolari, poi da quelle del corpo dell'ischio, del pavimento pelvico e dalla dislocazione sagittale dell'articolazione sacro iliaca, seguite ancora dalle fratture dei rami dell'osso del pube

ed infine dalle fratture del margine pelvico. Questi risultati divergono in parte da altri studi fatti in medicina veterinaria come quello di Messmer & Montavon del 2004 in cui le fratture dell'osso del pube risultano essere le più ricorrenti, seguite dalle fratture del corpo dell'ischio; nello studio citato solo 234 casi su 2050 differenti tipi di fratture pelviche identificate presentano fratture a livello del corpo dell'ileo. In uno studio di Drapè et al. del 2000 di medicina umana le fratture del corpo dell'ileo risultano essere le più frequenti fra tutte le fratture di bacino. Nel gatto la frattura pelvica più frequente è risultata essere quella del pavimento pelvico, seguita dalle fratture dell'acetabolo; dati simili trovano conferma anche in letteratura, in cui le fratture del pavimento pelvico sembrano rappresentare circa il 90% di tutte le fratture pelviche nel gatto (Lanz, 2002). La combinazione di fratture che è stata osservata più comunemente è quella della frattura del corpo dell'ileo accompagnata dalla frattura della tavola dell'ischio e dell'osso del pube che è rappresentata in 40 casi (57,97%) su 69 casi che presentano fratture pelviche in siti diversi combinati fra di loro.

Analizzando il nostro sistema di classificazione si notano alcune importanti modificazioni rispetto al sistema di classificazione AO/ASIF e ad altri studi successivi a questo, da cui abbiamo preso le basi per il nostro studio. Infatti nella nostra classificazione le combinazioni che risultano maggiormente frequenti e che si riscontrano spesso associate, sono raggruppate insieme in codici unici, mentre in altri studi vengono trattate separatamente (Isler & Ganz, 1996; Letournel, 1980). Inoltre rispetto al metodo di classificazione AO/ASIF dove sono state utilizzate solo tre variabili in ciascun codice, nel nostro studio invece vengono utilizzate dalle quattro alle sette variabili per ogni codice in base anche al coinvolgimento più o meno grave degli elementi di carico. Con questo metodo vengono presi in considerazione per ogni categoria non solo la localizzazione della frattura, ma anche l'aspetto e la stabilità della pelvi e il grado di dislocazione a livello articolare; questo permette non solo di visualizzare immediatamente la gravità delle lesioni, ma anche di poter emettere una valutazione prognostica.

Sicuramente l'esame radiografico viene considerato sia in medicina umana che in medicina veterinaria il mezzo diagnostico più utilizzato, anche per la sua praticità e semplicità di esecuzione. La proiezione VD standard infatti può permetterci di evidenziare in modo agevole fratture pelviche o dislocazioni a livello articolare. La TC in medicina veterinaria è un mezzo diagnostico ancora poco utilizzato soprattutto per mancanza degli strumenti nella maggior parte degli ambulatori e delle cliniche. Alcuni studi (Messmer & Montavon, 2004; Resnik et al., 1991; Kobziff, 2006) confermano come in medicina umana risulti utile la Tomografia computerizzata (TC) e la Risonanza Magnetica Nucleare (RMN) per la valutazione dei pazienti con fratture pelviche, allo scopo di valutare l'instabilità a livello articolare, la presenza di frammenti ossei all'interno dell'articolazione coxo-femorale, lo stato dei legamenti e per evidenziare emorragie o l'eventuale coinvolgimento degli organi interni.

BIBLIOGRAFIA

ANDERSON A. COUGHLAN A.R. (1997). Sacral fractures in dog and cats: a classification scheme and review of 51 cases. *J. Small Anim. Pract.*, 38: 404-409.

- BETTS C.W. (1993). Pelvic fractures. In: Textbook of small animal surgery. Slatter D., ed. Philadelphia W.D. Saunders, 1769-1786.
- BENNET D. (1975). Orthopedic disease affecting the pelvic region of the cat. *J. Small Anim. Pract.*, 16: 723-738.
- BOOKBINDER P.F., FLANDERS J.A. (1992). Characteristics of pelvic fracture in the cat. *Comp. Orthop. Traumatol.*, 5: 122-127.
- DECAMP C.E., BRADEN T.D. (1985). Sacroiliac fracture- separation in the dog. A study of 92 cases. *Vet. Surg.*, 14: 127-130.
- DENNY H.R. (1978). Pelvic fracture in the dogs: a review of 123 cases. *J. Small Anim. Pract.*, 19: 151-166.
- DRAPÈ J., AUDEFAGE A., VAN TUINEN J. (2000). Attitude face aux fractures du bassin. *Prat. Med. Comp.*, 35: 89-103.
- HILL F. (1977). A survey of bone fractures in the cat. *J. Small Anim. Pract.*, 18: 457-63.
- KOBZIFF L. (2006). Traumatic pelvic fracture. *Orthop. Nurs.*, 25(4): 235-41.
- KOLATA R. (1974). Pattern of trauma in urban dogs and cats: a study of 1,000 cases. *JAVMA*, 5: 499-502.
- ISLER B., GANZ R. (1996). Classification of pelvic ring injuries. *Injury*, 27 (Suppl.1): A3-12.
- LANZ O.I. (2002). Lumbosacral and pelvic injuries. *Vet. Clin. North Am. Small Anim. Pract.*, 32: 949-962.
- LETOURNEL E. (1980). Acetabulum fractures – classification and management. *Clin. Orthop.*, 151: 81-106.
- MESSMER M., MONTAVON P.M. (2004). Pelvic fractures in the dog and cat: a classification system and review of 556 cases. *Vet. Comp. Traumatol.*, 17: 167-183.
- MILLER C.W., SUMMER-SMITH G., SHERIDAN C., PENNOCK P.W. (1998). Using the Unger system to classify 386 long bone fractures in dogs. *J. Small Anim. Pract.*, 39(8): 390-393.
- PELTIER L.F. (1980). Joseph Francois Malgaigne and Malgaigne's fractures. *Clin. Orthop.*, 151: 4-7.
- PELTIER L.F. (1965). Complications associated with fractures of the pelvis. *J. Bone Joint Surg.*, 47 A: 1060-1069.
- RESNIK C.S., STACKHOUSE D.J., SHANMUGANATHAN K., YOUNG J.W. (1991). Diagnosis of pelvic fractures in patients with acute pelvic trauma: efficacy of plain radiographs. *AJR*, 158 (1): 109-112.
- UNGER M., MONTAVON P.M., HEIM U.F.A. (1990). Classification of fracture of long bones in the dog and cat: Introduction and clinical application. *Vet. Comp. Orthop. Traumatol.*, 3: 41-50.

Tab. IA. 61 Fratture pelviche senza interessamento degli elementi di carico. <i>Pelvic fractures without of weighth bearing elements.</i>			
61 A Margine della pelvi (n= 8). <i>Pelvic Margin</i> (n= 8)			
61 A1 Ala ileo <i>Iliac Wing</i>	61 A1.1 Unilaterale craniale <i>Unilateral cranial</i> 0	61 A1.2 Bilaterale craniale <i>Bilateral cranial</i> 0	61 A1.3 Controlaterale <i>Contral</i> 0
61 A2 Margine pubico <i>Pubic Pecten</i>	0		
61 A3 Tuberosità ischiatica <i>Ischial Tuberosity</i>	61 A3.1 Frattura con minore dislocazione <i>Minor dislocation</i> 4	61 A3.2 Frattura con maggiore dislocazione <i>Major dislocation</i> 4	61 A3.3 Frattura bilaterale <i>Bilateral</i> 1
Tab. IB. 61 Fratture pelviche senza interessamento degli elementi di carico. <i>Pelvic fractures without of weighth bearing elements.</i>			
61 B Pavimento pelvico (n= 87). <i>Pelvic floor</i> (n= 87).			
61 B1 Connessione fra gli archi di carico intatta <i>Intact connection between weight bearing arches</i> 6	61 B2 Connessione fra gli archi di carico interrotta <i>Interrupted connection between weight bearing arches</i> 79		61 B3 Con frattura del margine pelvico <i>With fractures of the pelvic margin</i> 2
Tab. IC. 61 Fratture pelviche senza interessamento degli elementi di carico. <i>Pelvic fractures without of weighth bearing elements.</i>			
61BX Rami osso del pube (n= 14). <i>Branches of pubis bone</i> (n= 14).			
61 BX1 Ramo craniale <i>Cranial branch</i>	61 BX1.1 Frattura bilaterale <i>Bilateral fracture</i> 7	61 BX1.2 Frattura unilaterale <i>Unilateral fracture</i> 2	
61 BX2 Ramo caudale <i>Caudal branch</i>	61 BX2.1 Frattura bilaterale <i>Bilateral fracture</i> 4	61 BX2.2 Frattura unilaterale <i>Unilateral fracture</i> 1	

Tab. ID. 61 Fratture pelviche senza interessamento degli elementi di carico. *Pelvic fractures without of weighth bearing elements.*
 61 C Corpo dell'ischio (n= 103). *Ischial body* (n= 103).

61 C1 Parte caudale <i>Caudal part</i> - semplice; <i>simple</i> 16 - scheggiata; <i>multifragmentary</i> 18	61 C1.1 Assenza di altre fratture ipsilaterali dell'ischio <i>No other ipsilateral ischial fracture</i> 9	61 C1.2 Frattura tavola ischio ipsilaterale <i>Ipsilateral fracture of ischial table</i> 3	61 C1.3 Frattura tavola e tuberosità ischio ipsilaterale <i>Ipsilateral fracture of ischial table and tuberosity</i> 4
61 C2 Parte craniale <i>Cranial part</i> - semplice; <i>simple</i> 19 - scheggiata; <i>multifragmentary</i> 12	61 C2.1 Assenza di altre fratture dell'ischio ipsilaterale <i>No other ipsilateral ischial fracture</i> 10	61 C2.2 Frattura tavola ischio ipsilaterale <i>Ipsilateral fracture of ischial table</i> 10	61 C2.3 Frattura tavola e tuberosità ischio ipsilaterale <i>Ipsilateral fracture of ischial table and tuberosity</i> 1
61 C3 Bilaterale <i>Bilateral</i> - semplice; <i>simple</i> 0 - scheggiata; <i>multifragmentary</i> 0	61 C3.1 Parte caudale bilaterale <i>Bilateral caudal part</i> 0	61 C3.2 Parte craniale unilaterale <i>Unilateral cranial part</i> 1	61 C3.3 Parte craniale bilaterale <i>Bilateral cranial part</i> 0

Tab. IIA. 62 Fratture pelviche con interessamento unilaterale degli elementi di carico. *Pelvic fractures with unilateral involvement of weight bearing elements.*
62 A Articolazione sacro-iliaca (n= 22), *Sacroiliac joint* (n= 22).

62 A1 Dislocazione sagittale <50% <i>Sagittal dislocation <50% of joint length</i>	62 A1.1 No fratture corpo ischio <i>Without fracture of ischial body</i>	62 A1.2 Frattura corpo ischio controlaterale <i>Contralateral fracture of ischial body</i>	62 A1.3 Frattura corpo ischio ipsilaterale <i>Ipsilateral fracture of ischial body</i>
62 A2 Dislocazione sagittale 50%<x < 100% <i>Sagittal dislocation 50%< x < 100% of joint length</i>	62 A2.1 No fratture corpo ischio <i>Without fracture of ischial body</i>	62 A2.2 Fratture corpo ischio controlaterale <i>Contralateral fracture of ischial body</i>	62 A2.3 Fratture corpo ischio ipsilaterale <i>Ipsilateral fracture of ischial body</i>
62 A3 Dislocazione sagittale >100% <i>Sagittal dislocation > 100% of joint length</i>	62 A3.1 No fratture corpo ischio ipsilaterale <i>Without fracture of ischial body</i>	62 A3.2 Fratture corpo ischio controlaterale <i>Contralateral fracture of ischial body</i>	62 A3.3 Fratture corpo ischio ipsilaterale <i>Ipsilateral fracture of ischial body</i>
	4	2	6
	6	1	0
	0	0	3

Tab. IIB. 62 Fratture pelviche con interessamento unilaterale degli elementi di carico. *Pelvic fractures with unilateral involvement of weight bearing elements.*
62 B Corpo ileo (n= 102). *Iliac body (n= 102).*

62 B1 Semplice <i>Simple</i>	16	62 B1.1 No fratture tavola ischio e osso pube ipsilaterali <i>Ipsilateral no fracture of ischial table and pubic bone</i>	15	62 B1.2 Frattura tavola ischio e osso pube ipsilaterale <i>Ipsilateral fracture of ischial table and pubic bone</i>	25	62 B1.3 Frattura corpo ischio controlaterale <i>Controlateral fracture of ischial body</i>	2
62 B2 Scheggiata <i>Multifragmentary</i>	14	62B2.1 No fratture tavola ischio e osso pube ipsilaterali <i>Ipsilateral no fracture of ischial table and pubic bone</i>	7	62 B2.2 Frattura tavola ischio e osso pube ipsilaterale <i>Ipsilateral fracture of ischial table and pubic bone</i>	15	62 B2.3 Frattura corpo ischio controlaterale <i>Controlateral fracture of ischial body</i>	3
62 B3 Frattura corpo dell'ischio ipsilaterale <i>Ipsilateral fracture of ischial body</i>	0	62 B3.1 Frattura semplice del corpo dell'ileo <i>Simple fracture of iliac body</i>	1	62 B3.2 Frattura scheggiata corpo dell'ileo <i>Multifragmentary fracture of iliac body</i>	2	62 B3.3 Frattura corpo ischio controlaterale <i>Controlateral fracture of ischial body</i>	2

Tab. IIC. 62 Fratture pelviche con interessamento unilaterale degli elementi di carico. <i>Pelvic fractures with unilateral involvement of weight bearing elements.</i> 62 C Acetabolo (n= 15). <i>Acetabulum</i> (n= 15).			
62 C1 Semplice <i>Simple</i>	62 C1.1 No fratture corpo ileo o ischio ipsilaterale <i>No ipsilateral fracture of ilial or ischial body</i>	62 C1.2 Fratture corpo ischio ipsilaterale <i>Ipsilateral fracture of ischial body</i>	62 C1.3 Fratture corpo ileo ipsilaterale <i>Ipsilateral fracture of ilial body</i>
62 C2 Frattura con 3 frammenti <i>Fracture with 3 fragments</i>	62 C2.1 No fratture corpo ileo o ischio ipsilaterale <i>No ipsilateral fracture of ilial or ischial body</i>	62 C2.2 Fratture corpo ischio ipsilaterale <i>Ipsilateral fracture of ischial body</i>	62 C2.3 Fratture corpo ileo ipsilaterale <i>Ipsilateral fracture of ilial body</i>
62 C3 Frattura con >3 frammenti <i>Fracture with > 3 fragments</i>	62 C3.1 No fratture corpo ileo o ischio ipsilaterale <i>No ipsilateral fracture of ilial or ischial body</i>	62 C3.2 Fratture corpo ischio ipsilaterale <i>Ipsilateral fracture of ischial body</i>	62 C3.3 Fratture corpo ileo ipsilaterale <i>Ipsilateral fracture of ilial body</i>

Tab. IIIA. 63 Fratture della pelvi con coinvolgimento bilaterale degli elementi di carico. *Pelvic fractures with bilateral involvement of weight bearing elements.*
63 A Articolazione sacro-iliaca (n= 65). *Sacroiliac Joint* (n= 65).

63 A1 Dislocazione sagittale <50% <i>Sagittal dislocation <50% of joint length</i>	63 A1.1 Intatta la connessione degli archi di carico <i>Intact connection between weight bearing arches</i> 10	63 A1.2 Interruzione della connessione degli archi di carico <i>Interrupted connection between weight bearing arches</i> 10	63 A1.3 Con frattura corpo ischio <i>With fracture of ischila body</i> 1
63 A2 Dislocazione sagittale 50% < x < 100% <i>Sagittal dislocation 50% < x < 100% of joint length</i>	63 A2.1 Intatta la connessione fra gli archi di carico <i>Intact connection between weight bearing arches</i> 11	63 A2.2 Interruzione della connessione degli archi di carico <i>Interrupted connection between weight bearing arches</i> 9	63 A2.3 Con frattura corpo ischio <i>With fracture of ischila body</i> 2
63 A3 Dislocazione sagittale >100% <i>Sagittal dislocation > 100% of joint length</i>	63 A3.1 Intatta la connessione fra gli archi di carico <i>Intact connection between weight bearing arches</i> 8	63 A3.2 Interruzione della connessione degli archi di carico <i>Interrupted connection between weight bearing arches</i> 12	63 A3.3 Con frattura corpo ischio <i>With fracture of ischila body</i> 2

Tab. IIB. 63 Fratture della pelvi con coinvolgimento bilaterale degli elementi di carico. <i>Pelvic fractures with bilateral involvement of weight bearing elements.</i> 63B Corpo ileo (n= 55). <i>Iliac body (n= 55).</i>			
63 B1 Frattura semplice Simple 15	63 B1.1 Lussazione sacro-iliaca controlaterale senza fratture corpo ischio Controlateral: sacroiliac joint luxation without fracture of ischial body 0	63 B1.2 Lussazione sacro-iliaca controlaterale con frattura corpo ischio Controlateral: sacroiliac joint luxation with fracture of ischial body -63 B1.X1 dislocazione sagittale < 50% Sagittal dislocation < 50% of joint length -63 B1.X2 dislocazione sagittale 50% < x < 100% Sagittal dislocation 50% < x < 100% of joint length -63 B1.X3 dislocazione sagittale > 100% Sagittal dislocation > 100% of joint length	63 B1.3 Frattura controlaterale corpo ileo Controlateral fracture of iliac body -63 B1.31 Semplice; Simple 2
63 B2 Frattura scheggiata Multifragmentary 8	63 B2.1 Lussazione sacro-iliaca controlaterale senza fratture corpo ischio Controlateral: sacroiliac joint luxation without fracture of ischial body 6	63 B2.2 Lussazione sacro-iliaca controlaterale con frattura corpo ischio Controlateral: sacroiliac joint luxation with fracture of ischial body -63 B1.X1 dislocazione sagittale < 50% Sagittal dislocation < 50% of joint length -63 B1.X2 dislocazione sagittale 50% < x < 100% Sagittal dislocation 50% < x < 100% of joint length -63 B1.X3 dislocazione sagittale > 100% Sagittal dislocation > 100% of joint length	63 B2.3 Frattura controlaterale corpo ileo Controlateral fracture of iliac body -63 B2.31 Semplice; Simple 0 -63 B2.32 Scheggiata; Multifragmentary 0
63 B3 Frattura ischio ipsilaterale Ipsilateral fracture of ischial body 1	63 B3.1 Lussazione sacro-iliaca controlaterale senza fratture corpo ischio Controlateral: sacroiliac joint luxation without fracture of ischial body 2	63 B3.2 Lussazione sacro-iliaca controlaterale con frattura corpo ischio Controlateral: sacroiliac joint luxation with fracture of ischial body -63 B3.X1 dislocazione sagittale < 50% Sagittal dislocation < 50% of joint length -63 B3.X2 dislocazione sagittale 50% < x < 100% Sagittal dislocation 50% < x < 100% of joint length -63 B3.X3 dislocazione sagittale > 100% Sagittal dislocation > 100% of joint length	63 B3.3 Frattura controlaterale corpo ileo Controlateral fracture of iliac body -63 B3.31 Semplice; Simple 2 -63 B3.32 Scheggiata; Multifragmentary 5 -63 B3.33 Frattura controlaterale corpo ischio With controlateral fracture of the ischial body -63 B3.33 Frattura controlaterale corpo ischio With controlateral fracture of the ischial body 0

Tab. IIIC. 63 Fratture della pelvi con coinvolgimento bilaterale degli elementi di carico. *Pelvic fractures with bilateral involvement of weight bearing elements.*
63C Acetabolo (n= 117). *Acetabulum (n= 117).*

63 C1 Frattura semplice <i>Simple</i>	63 C1.1 No fratture degli elementi di carico o corpo ileo ipsilaterali <i>Ipsilateral: no further fracture of weight bearing elements or ischial body</i> 46	63 C1.2 Lussazione sacro-iliaca o frattura corpo ischio ipsilaterale <i>Ipsilateral: sacroiliac joint luxation of fracture of ischial body</i> 0	63 C1.3 Frattura corpo ileo ipsilaterale <i>Ipsilateral: fracture of ilial body</i> 0
63 C2 Frattura con 3 frammenti <i>Fracture with 3 fragments</i>	63 C2.1 No fratture degli elementi di carico o corpo ileo ipsilaterali <i>Ipsilateral: no further fracture of weight bearing elements or ischial body</i> 35	63 C2.2 Lussazione sacro-iliaca o frattura corpo ischio ipsilaterale <i>Ipsilateral: sacroiliac joint luxation of fracture of ischial body</i> 0	63 C2.3 Frattura corpo ileo ipsilaterale <i>Ipsilateral: fracture of ilial body</i> 0
63 C3 Frattura con >3 frammenti <i>Fracture with >3 fragments</i>	63 C3.1 No fratture degli elementi di carico o corpo ileo ipsilaterali <i>Ipsilateral: no further fracture of weight bearing elements or ischial body</i> 36	63 C3.2 Lussazione sacro-iliaca o frattura corpo ischio ipsilaterale <i>Ipsilateral: sacroiliac joint luxation of fracture of ischial body</i> 0	63 C3.3 Frattura corpo ileo ipsilaterale <i>Ipsilateral: fracture of ilial body</i> 0

<p>Tab. III.D. 63 Fratture della pelvi con coinvolgimento bilaterale degli elementi di carico. <i>Pelvic fractures with bilateral involvement of weight bearing elements.</i> 63 CX Acetabolo (con X per sostituire 1, 2, 3) (n° totale casi 3). <i>Acetabulum (with X as substitute for 1, 2, 3) (N° of total cases 3).</i> <i>(continua)</i></p>			
<p>63 CX1 No fratture degli elementi di carico o corpo ileo sullo stesso lato <i>Ipsilateral: no further fractures of weight bearing elements of ischial body</i></p>	<p>63 CX.11 Lussazione sacro-iliaca controlaterale <i>Contralateral: sacroiliac joint luxation</i> -63 CX.111 dislocazione sagittale <50% <i>Sagittal dislocation <50% of joint length</i> -63 CX.112 dislocazione sagittale 50% < x < 100% <i>Sagittal dislocation 50% < x < 100% of joint length</i> -63 CX.113 dislocazione sagittale >100% <i>Sagittal dislocation > 100% of joint length</i></p>	<p>63 CX.12 Frattura corpo ileo controlaterale <i>Contralateral: fracture of ilial body</i> -63 CX.211 Semplice <i>Simple</i> -63 CX.212 Scheggiata <i>Multifragmentary</i> -63 CX.213 Frattura controlaterale corpo ischio <i>With contralateral fracture of the ischial body</i></p>	<p>63 CX.13 Frattura acetabolo controlaterale <i>Contralateral fracture of acetabulum</i> -63 CX.131 Semplice; <i>Simple</i> 1</p>
<p>63 CX2 Lussazione sacro-iliaca o frattura corpo ileo sullo stesso lato <i>Ipsilateral: sacroiliac luxation or fracture of ischial body</i></p>	<p>63 CX.21 Lussazione sacro-iliaca controlaterale <i>Contralateral: fracture of ilial body</i> -63 CX.X1 dislocazione sagittale <50% <i>Sagittal dislocation <50% of joint length</i> -63 CX.X2 dislocazione sagittale 50% < x < 100% <i>Sagittal dislocation 50% < x < 100% of joint length</i> -63 CX.X3 dislocazione sagittale > 100% <i>Sagittal dislocation > 100% of joint length</i></p>	<p>63 CX.22 Frattura corpo ileo controlaterale <i>Contralateral: fracture of ilial body</i> -63 CX.221 Semplice <i>Simple</i> -63 CX.222 Scheggiata <i>Multifragmentary</i> -63 CX.223 Frattura controlaterale corpo ischio <i>With contralateral fracture of the ischial body</i></p>	<p>63 CX.23 Frattura acetabolo controlaterale <i>Contralateral fracture of acetabulum</i> -63 CX.231 Semplice <i>Simple</i> 0 -63 CX.232 Frattura con 3 frammenti <i>Fracture with 3 fragment</i> 0</p>

(segue) **Tab. IIID.** 63 Fratture della pelvi con coinvolgimento bilaterale degli elementi di carico. *Pelvic fractures with bilateral involvement of weight bearing elements.*
 63 CX Acetabolo (con X per sostituire 1, 2, 3) (n° totale casi 3). *Acetabulum (with X as substitute for 1, 2, 3) (N° of total cases 3).*

63 CX3 Frattura corpo ileo <i>Ipsilateral: fracture of ileal body</i>	63 CX.31 Lussazione sacro-iliaca <i>Contralateral: sacroiliac joint luxation</i> -63 CX.X1 dislocazione sagittale<50% <i>Sagittal dislocation <50% of joint length</i> -63 CX.X2 dislocazione sagittale 50%<x< 100% <i>Sagittal dislocation 50%< x < 100% of joint length</i> -63 CX.X3 dislocazione sagittale>100% <i>Sagittal dislocation 50%< x < 100% of joint length</i>	63 CX.32 Frattura corpo ileo controlaterale <i>Contralateral: fracture of ilial body</i> -63 CX.321 Semplice <i>Simple</i> - 63 CX.322 Scheggiata <i>Multifragmentary</i> -63 CX.323 Frattura controlaterale corpo ischio <i>With contralateral fracture of the ischial body</i>	63 CX.33 Frattura acetabolo controlaterale <i>Contralateral fracture of acetabulum</i> -63 CX.331 Semplice; <i>Simple</i> 0 -63 CX.332 Frattura con 3 frammenti 0 <i>Fracture with 3 fragment</i> -63 CX.333 Frattura con > 3 frammenti 0 <i>Fracture with >3 fragment</i>
--	--	--	---